*Enciclopedia Médico-Quirúrgica – E – **20-280-A-10** (2004)*

Exploración física y funcional de las fosas nasales

L. Coffinet
C. Bodino
L. Brugel-Ribere
B. Marie
Y. Grignon
A. Coste
R. Jankowski

Resumen. *– El empleo de los nasofibroendoscopios y de los instrumentos ópticos rígidos se ha generalizado, constituyendo una auténtica revolución en el enfoque clínico de los trastornos nasales. De modo paralelo, la evolución de los imperativos medicolegales y los relacionados con la seguridad impone obligaciones en cuanto a la desinfección y esterilización, que son inseparables de su utilización diaria. La radiología clásica («frontonasal» y «Blondeau») conserva la ventaja de su rapidez y sencillez en la exploración de las cavidades sinusales. La digitalización añade mayor calidad y menor irradiación. Sin embargo, la tomografía computarizada (TC) constituye la técnica de elección, siendo precisos dos planos de corte: frontal y transversal. El contraste yodado se reserva para el estudio de los tumores o de las complicaciones de los cuadros inflamatorios. La dosis de irradiación y el riesgo de catarata son bajos. Todavía no se ha demostrado el interés práctico de la endoscopia virtual. Sólo el estudio de las lesiones tumorales justifica el empleo complementario del diagnóstico por imágenes que aporta la resonancia magnética (RM). La rinometría acústica mide de forma fiable y no invasiva las dimensiones de los cinco primeros centímetros de las fosas nasales (antes y después de la aplicación de vasoconstrictores). Aunque la determinación del flujo nasal inspiratorio máximo (FNIM) resulta especialmente sencilla y económica, se encuentra aún subutilizada en relación con sus posibles indicaciones. Es difícil confirmar la importancia real que la rinomanometría (más frecuentemente anterior que posterior) tiene en la rinología clínica diaria. El estudio de la función mucociliar se basa en la determinación más o menos sofisticada del aclaramiento (sacarina, colorante, isótopos). El estudio in vitro del movimiento vibratorio ciliar se reserva por el momento para la investigación del síndrome de discinesia ciliar. Este mismo estudio in vivo se encuentra actualmente en fase experimental. El estudio ultraestructural (microscopia electrónica) es indispensable para el diagnóstico de la discinesia ciliar primaria.*

© 2004 Elsevier SAS, París. Todos los derechos reservados.

Palabras clave: *Fosa nasal; Senos; Rinoscopia; Endoscopia; Rinometría acústica; Rinomanometría; Flujo nasal inspiratorio máximo; Monóxido de nitrógeno; Microbiología; Prueba de provocación*

La citología nasal ofrece información sobre compartimentos celulares diferentes dependiendo de si se realiza a partir del sonado, del lavado, de la aspiración, de la impresión, del frotis, del cepillado o del raspado de la fosa nasal. Los resultados en términos de recuento celular total o de recuento diferencial son diferentes. De momento, en la práctica clínica solamente la eosinofilia secretora (más del 10-20%, según los autores) tiene importancia diagnóstica real en ausencia de alergia. Desde el punto de vista bacteriológico, la toma de muestras de las fosas nasales permite identificar una flora comensal muy rica. La punción del seno maxilar o la toma de muestras del meato medio (fiabilidad del 70-80%) muestran la flora implicada en las sinusitis, que en las crónicas es más polimicrobiana y anaeróbica. Aunque la presencia de hongos en el moco nasal a veces es importante, actualmente no se le puede atribuir un papel patógeno. La determinación de la concentración nasal de monóxido de nitrógeno (NO nasal) es objeto de numerosos trabajos de investigación, pero hasta el momento no ha demostrado ninguna utilidad clínica. Las pruebas de provocación nasal (PPN) con neumoalérgenos emplean diferentes métodos de evaluación: clínica, rinomanometría, rinometría acústica e, incluso, citología; pero adolecen actualmente de falta de estandarización. Las PPN farmacológicas o fisicoquímicas permanecen en el ámbito de

L. Coffinet
Adresse e-mail: r.jankowski@chu-nancy.fr
C. Bodino : *Service d'ORL et de chirurgie cervico-faciale, Hôpital Central, 29, avenue du Maréchal-de-Lattre-de-Tassigny, 54035 Nancy cedex, France.*
L. Brugel-Ribere : *Service d'ORL, hôpital Henri Mondor, 51, avenue du Maréchal-de-Lattre-de-Tassigny, 94010 Créteil cedex, France.*
B. Marie, Y. Grignon : *Service d'anatomie et de cytologie pathologique, Hôpital Central, 29, avenue du Maréchal-de-Lattre-de-Tassigny, 54035 Nancy cedex, France.*
A. Coste : *Service d'ORL, hôpital Henri Mondor, 51, avenue du Maréchal-de-Lattre-de-Tassigny, 94010 Créteil cedex, France.*
R. Jankowski : *Service d'ORL et de chirurgie cervico-faciale, Hôpital Central, 29, avenue du Maréchal-de-Lattre-de-Tassigny, 54035 Nancy cedex, France.*

la investigación. Por último, para conseguir el mejor rendimiento del análisis anatomopatológico, conviene prever las técnicas de análisis necesarias desde el mismo momento de la preparación de la muestra (análisis estándar, inmunomarcado, biología molecular).

Introducción

La exploración física y funcional de las fosas nasales se ha desarrollado y diversificado considerablemente. Actualmente la fibroendoscopia o la endoscopia rígida forman parte del examen rinológico de rutina, pero plantean problemas de desinfección-esterilización. La tomografía computarizada ha sustituido a la radiología simple. Todavía no se ha demostrado el interés clínico de la rinomanometría y de la rinometría acústica. El estudio de la función mucociliar está más sistematizado que la citología de las secreciones nasales, pero ambos exámenes ya forman parte de la práctica habitual. La flora bacteriana normal o patógena se conoce y se vigila mejor, pero persisten dudas acerca de la flora micótica. La determinación del NO nasal y las pruebas de provocación nasal se encuentran todavía en experimentación. Finalmente, el estudio anatomopatológico se ha visto enriquecido por nuevas técnicas diagnósticas, que exigen que las muestras sean debidamente acondicionadas antes de ser enviadas al laboratorio.

Exploraciones físicas

En este artículo se agrupan las exploraciones que recurren a un vector físico, es decir, las exploraciones ópticas (rayos luminosos), radiológicas (rayos X) y las exploraciones mediante resonancia magnética y ultrasonidos (rinometría acústica).

EXPLORACIONES ÓPTICAS

■ *Rinoscopia*

Material

Se realiza en la consulta y precisa una instrumentación mínima:

– fuente luminosa (espejo de Clar);

– espéculo nasal;

– pinza de Politzer;

– algodón;

– productos anestésicos y vasoconstrictores locales.

Por otra parte, la rinoscopia posterior requiere un depresor lingual rígido y espejos para el cávum de diferentes tamaños.

Técnica de la exploración

Es preciso que el paciente se coloque correctamente en el sillón de exploración, con la cabeza bien apoyada en el reposacabezas. Se inicia el examen sin preparación alguna de las fosas nasales.

En función de las primeras observaciones, se procederá a un segundo análisis después de efectuar un taponamiento con productos anestésicos y vasoconstrictores locales (lidocaína con nafazolina).

El espéculo se debe dirigir según las tres posiciones de Lermoyez, con el fin de estudiar respectivamente los meatos inferior, medio y superior.

La rinoscopia posterior suele resultar más delicada de practicar ya que el examen está condicionado por la presencia del reflejo nauseoso y por las características anatómicas del paciente. El espejo, previamente calentado para evitar la formación de vaho, se introduce bajo el paladar blando, manteniéndose la lengua hacia abajo con el depresor lingual. Variando la inclinación del espejo se consigue una exploración más o menos completa de la rinofaringe.

Datos de la exploración

Son relativamente limitados; sin embargo, la rinoscopia permite una buena exploración del vestíbulo y de la válvula nasal. En función de las características anatómicas de cada paciente, el examen permite el análisis más o menos correcto del tabique nasal, del cornete inferior, del opérculo del cornete medio y, más difícilmente, del cornete superior.

Mediante la rinoscopia se pueden diagnosticar deformaciones estructurales, afecciones inflamatorias o infecciosas, así como la presencia de formaciones tumorales benignas o malignas suficientemente avanzadas.

Desinfección. Esterilización del material

Para acondicionar el material de acero inoxidable con vistas a su reutilización, respetando las normas de la buena praxis, son indispensables tres etapas.

– Descontaminación.

Es el primer tratamiento al que deben ser sometidos los objetos y materiales que se han ensuciado con materia orgánica, con objeto de disminuir la población de microorganismos y de facilitar su limpieza posterior. La descontaminación tiene también el objetivo de proteger al personal durante la manipulación del instrumental. Además, permite evitar la contaminación del entorno.

Para ello se introduce el material en remojo inmediatamente después de su utilización. El instrumental debe sumergirse completamente en el baño descontaminante y el producto que se va a emplear se debe utilizar respetando escrupulosamente las concentraciones y temperaturas indicadas por el fabricante.

Para respetar las normas relativas a los antisépticos y los desinfectantes vigentes en algunos países, los instrumentos deben permanecer en remojo 15 minutos. Los líquidos deben sustituirse al menos una vez al día o más a menudo si los instrumentos están muy sucios.

– Limpieza.

Se puede realizar manualmente:

– empleando productos de limpieza o productos combinados de descontaminación y de limpieza. Se lleva a cabo mediante cepillado con cepillos flexibles de plástico;

– es indispensable realizar un aclarado minucioso y abundante con agua corriente. Antes del acondicionamiento debe llevarse a cabo un secado eficaz.

Si se realiza a máquina: se deben respetar escrupulosamente las condiciones de utilización de los productos de limpieza y utilizar un ciclo que comprenda lavado, aclarado y secado.

– Esterilización.

Salvo excepciones, los instrumentos se esterilizan en autoclave, con vapor de agua a 134 ºC durante 18 minutos.

En la práctica ambulatoria, debido a la emergencia del síndrome de Creutzfeldt-Jakob, se recomienda la adquisición de un pequeño autoclave. Los hornos de calor seco ya no se recomiendan. La utilización de baños desinfectantes constituye una alternativa.

■ *Nasofibroendoscopia*

Material

– Fibroendoscopio flexible, fuente de luz fría;

– jabón suave, compresas no tejidas.

Técnica de la exploración

Se practica fácilmente en la consulta si el paciente está relajado y adecuadamente colocado en el sillón de exploración. Conviene utilizar un jabón antiséptico suave con el fin de evitar la formación de vaho.

La introducción del fibroendoscopio en la fosa nasal debe llevarse a cabo de forma metódica, basada en la búsqueda sistemática de los diferentes puntos de referencia sucesivos.

Datos del examen

La nasofibroendoscopia proporciona un adecuado análisis de la fosa nasal en su conjunto y, particularmente, de la pared turbinal y de los diferentes meatos. En ocasiones, la introducción del endoscopio a través de un orificio accesorio de Giraldès o de una meatotomía media permite la exploración del seno maxilar.

Además, ofrece un excelente análisis del cávum y de la faringolaringe en caso de necesidad.

El inconveniente de esta técnica radica en que no permite otras maniobras asociadas como aspiración, palpación o biopsia.

Desinfección. Esterilización

El reacondicionamiento de los nasofibroendoscopios requiere cinco etapas. Es indispensable la trazabilidad.

– Lavado: se realiza inmediatamente después del examen, y se dirige a eliminar la suciedad visible mediante limpieza externa y aclarado abundante.

– Descontaminación: después de cada utilización, se debe efectuar la prueba de estanqueidad de acuerdo con las instrucciones del fabricante. Remojado del material en una solución detergente-desinfectante durante 15 minutos.

– Aclarado: debe ser abundante. Elimina la materia orgánica residual y todos los restos de detergente.

– Desinfección: se lleva a cabo mediante inmersión y remojo en una solución de producto bactericida, fungicida y viricida sin actividad detergente, como el glutaraldehído al 2,1%. La duración del remojo debe ser de 20 minutos. La frecuencia con la que se debe renovar la solución debe adaptarse a la frecuencia de las desinfecciones, pero no debe superar los 30 días. Si el material se ha almacenado durante 12 horas o más, antes de utilizarlo hay que someterlo a desinfección mediante inmersión durante 10 minutos en una solución de glutaraldehído, seguida de aclarado.

– Aclarado final y secado.

■ *Endoscopia*

Material

– Ópticas rígidas de 4 mm de diámetro que utilizan el sistema Hopkins, siendo las preferidas las de 0 y 30º (o 70º). Las ópticas de 2,7 mm de diámetro son útiles en el niño y en las fosas nasales estrechas.

– Trocar para punción de senos de 4,5 mm de diámetro, que ocasionalmente permite la realización de una sinusoscopia maxilar.

– Fuente de luz fría de 150 a 250 W.

– La utilización de ópticas rígidas permite llevar a cabo otras maniobras, por lo que es necesario tener a mano material para anestesia local (lidocaína con nafazolina), algodón estéril, una espátula roma para separar el cornete medio, cánulas de aspiración abotonadas, pinzas para toma de muestras, cepillos de material plástico para estudio citológico y un aspirador con reservorio para estudios bacteriológicos.

Técnica de la exploración

La rinoscopia con óptica se realiza mejor con el paciente acostado.

El examen comienza con la rinoscopia anterior. La óptica, como el espéculo, ofrece una visión fácil del vestíbulo, de la región de la válvula, del tabique cartilaginoso, de la zona preturbinal, de la cabeza del cornete inferior y del opérculo del cornete medio.

La rinoscopia media se inicia alcanzando el plano del opérculo. El trayecto de la óptica discurre entonces por el meato medio, entre el cornete inferior y el cornete medio. Esta vía, denominada «gran canal» por Terrier, permite el acceso a las estructuras del meato medio, que suelen proporcionar la información principal. Cuando no es practicable, debido a hipertrofia turbinal o por gran desviación del tabique, se adopta la vía del suelo, deslizando la óptica entre el cornete inferior y el tabique.

Por rinoscopia media se identifica el meato medio, el opérculo y la apófisis unciforme. En la hendidura premeática se dibuja la prominencia de la bulla. Se sigue el meato medio hasta la coana, penetrando a continuación la óptica en la rinofaringe.

Para la rinoscopia posterior, se puede utilizar la óptica de 30º o la de 70º, introduciendo esta última en el trocar previamente colocado con la óptica de 0º. Se dirige el endoscopio hacia uno y otro lado, y a continuación hacia abajo; descubriéndose los rodetes tubáricos, la placa linfoide y la hipofaringe.

Después, se orienta la óptica hacia arriba y se retira progresivamente con el trocar. Esto permite una adecuada visualización de los cornetes y meatos superiores y del receso esfenoetmoidal. A nivel del meato medio, la óptica se inclina en la profundidad de la encrucijada de la bulla, busca la estrella de los canales e intenta descubrir sus orificios.

Datos del examen de la pared externa de la fosa nasal.

- Cornete inferior y su meato (Fig. 1)

El cornete presenta una superficie lisa, de color rojo rosado, aunque a veces puede presentar un aspecto verrugoso o morulado.

El meato inferior no constituye nunca reflejo de una enfermedad sinusal y a su nivel se practica la punción de sinusoscopia. El conducto lagrimonasal desemboca en este meato a 1 cm de su extremo anterior.

– Cornete medio y su meato (Fig. 2)

A este nivel, se abren los ostia del seno maxilar, del etmoides anterior y del seno frontal, lo que explica la importancia de su exploración en las afecciones sinusales. De modo esquemático, la progresión del endoscopio permite describir dos arcos u ojivas y la encrucijada de la bulla.

Figura 1 *Cornete inferior y su meato.*

Figura 2 *Cornete medio y su meato.*

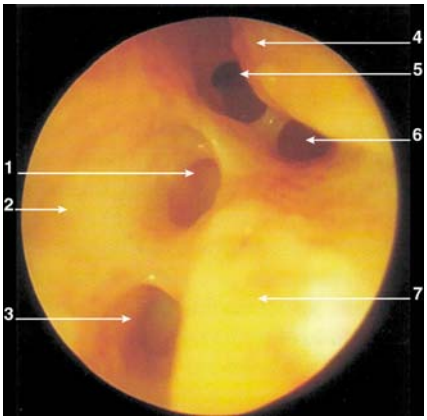

Figura 3 *Confluencia bullar izquierda.*
1. Celda meática posterior; 2. cornete medio; 3. celda suprabullar; 4. unciforme; 5. celda meática anterior; 6. celda uncifórmica; 7. bulla.

Primera ojiva: la cabeza del cornete medio aparece en el centro de la óptica con dos relieves laterales; el tabique por dentro y la eminencia lagrimal por fuera (pliegue preturbinal de Terrier).

Segunda ojiva: pasando la óptica por debajo del opérculo del cornete medio, se llega frente a la bulla, que está rodeada lateralmente por dos relieves: el cornete medio por dentro y la apófisis unciforme por fuera.

La confluencia de la bulla (Fig. 3): entre los tres relieves -cornete medio, unciforme y bulla- existen tres canales:

– unciturbinal, entre la apófisis unciforme y el cornete medio;

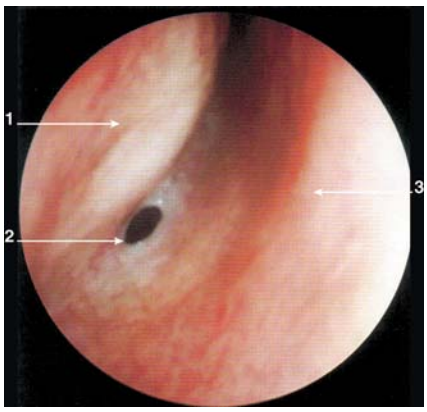

Figura 4 *Cornete superior y su meato.*
1. Cornete superior; 2. orificio esfenoidal; 3. septum nasal.

– uncibullar, entre la apófisis unciforme y la bulla, en el que se abre el seno maxilar;

– retrobullar, entre la bulla y el cornete medio.

Esta confluencia de la bulla o estrella de los canales, descrita por Terrier, es la región constituida por la bulla, la apófisis unciforme y los canales citados anteriormente. La óptica de 30º (o de 70º) permite precisar los detalles de esta zona: la parte superior de la bulla presenta un pico y dos cuernos; uno lateral que une la bulla y la unciforme y otro medial que une la bulla y el cornete medio. El cuerno lateral corresponde a la raíz tabicante de la unciforme y el cuerno medial corresponde a la raíz tabicante de la bulla y a la arteria etmoidal anterior.

– Cornete superior y su meato (Fig. 4)

Se trata de una zona a menudo difícil de explorar. Insinuando la óptica por debajo del cornete superior, se perciben los tres o cuatro orificios de las celdas etmoidales posteriores. La pared denominada superior, o bóveda, corresponde a la fosita olfatoria, muy difícil de ver. En esta región, por detrás y en un plano vertical, existe un orificio importante: el orificio esfenoidal; que se abre en el receso esfenoetmoidal (a 1 cm por encima y por fuera del arco coanal). No resulta siempre fácil visualizar este orificio.

El tabique constituye la pared interna de las fosas nasales:

– Generalmente se encuentra desviado y presenta engrosamientos en las zonas clásicas de unión osteocartilaginosa.

– Un espolón condrovomeriano puede dificultar o incluso impedir el acceso al meato medio.

– El arco septal en la parte posterior libre representa un buen punto de referencia para la exploración del cávum.

El cávum constituye la última región examinada:

– En la pared posterosuperior se localiza la amígdala faríngea.

– La pared lateral presenta el rodete tubárico y la fosita de Rosenmüller.

Desinfección. Esterilización

Se emplean las mismas técnicas que para el caso de los nasofibroendoscopios, aunque existen ciertos endoscopios termorresistentes que se pueden esterilizar en autoclave, a 134 °C.

EXPLORACIONES RADIOLÓGICAS

■ *Radiología simple*

La radiología simple ha perdido mucho interés en la exploración de las cavidades nasosinusales en relación con

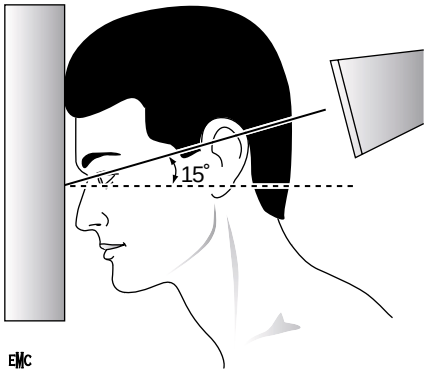

Figura 5 *Radiografía «frontonasal».*

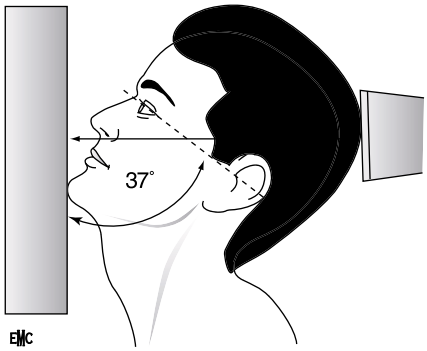

Figura 6 *Radiografía en «incidencia de Blondeau».*

la tomografía computarizada. Sin embargo, conserva ciertas indicaciones ya que permite obtener información de forma sencilla y rápida evitando tener que recurrir a las técnicas de imagen en cortes.

Técnicas y resultados del examen

De entre todas las proyecciones que frecuentemente se emplean, solamente dos resultan efectivas.

– Radiografía «frontonasal» (Fig. 5).

Muestra de forma satisfactoria los senos frontales, el laberinto etmoidal y, con menos nitidez, los senos maxilares. Se visualiza bien la parte principal de los senos frontales, dispuesta en el segmento vertical del hueso frontal. Su transparencia depende del grado de neumatización, que suele ser asimétrica. En el 5-10% de la población, existe agenesia unilateral o bilateral de los senos frontales. En cambio, la prolongación supraorbitaria de los senos frontales resulta más difícil de valorar.

El laberinto etmoidal resulta, ciertamente, muy aparente aunque su representación es resultado de la superposición en sentido sagital de la sucesión de celdas etmoidales. Por tanto, si existe una disminución de su transparencia, no se puede determinar la localización de las células afectadas.

Los senos maxilares se visualizan peor debido a diversas superposiciones. Se compara principalmente la transparencia que existe entre el derecho y el izquierdo en la zona vecina a las fosas nasales.

– Radiografía en «incidencia de Blondeau» (Fig. 6).

Muestra principalmente los senos maxilares, los huesos cigomáticos y parte del seno esfenoidal a través de la boca abierta. No aparece en absoluto el laberinto etmoidal y se visualizan muy mal los senos frontales.

La transparencia de los senos maxilares no es uniforme, debido a su configuración piramidal de vértice posterior. Al converger las paredes hacia un vértice posteromedial, se produce una disminución de la transparencia en las zonas periféricas de la cavidad sinusal. Esto no debe confundirse con una «sinusitis en marco». El principal inconveniente de esta incidencia consiste en la falta de visualización de los recesos alveolares.

Si la radiografía se practica con la boca abierta se obtiene una visualización adecuada del fondo del seno esfenoidal cuando éste se encuentra bien desarrollado, aunque sólo ofrece una visión parcial.

– Radiografía digitalizada.

Actualmente, existe una tendencia generalizada hacia el empleo de la radiología digitalizada, que también ha llegado al estudio de las cavidades nasosinusales. Mediante este tratamiento posterior de la imagen, se consiguen beneficios indiscutibles gracias a la modulación del contraste y a la mejor visualización de la trama ósea. Sin embargo, el aumento y la inversión de la imagen no presentan interés. Por tanto, la digitalización supone un simple progreso de la técnica que permite visualizar mejor las estructuras con una menor irradiación, aunque no aporta nueva información.

Dosis de irradiación

La dosis máxima admisible para los trabajadores profesionalmente expuestos es de 5 rads (5 cGy) al año.

Una radiografía de cráneo suministra por término medio 0,01 cGy al paciente.

En el marco de las irradiaciones utilizadas con fines diagnósticos, existe un mínimo riesgo para el cristalino, que puede tolerar hasta 5 cGy.

■ *Tomografía computarizada*

La TC constituye actualmente el examen de elección para la exploración del macizo facial en patología inflamatoria o traumática. En el estudio de las lesiones tumorales o seudotumorales nasosinusales se completa mediante la RM.

Técnica del examen

– Diferentes planos de corte.

Existen dos planos necesarios y complementarios.

El plano transversal: el eje de referencia está constituido por la bóveda ósea palatina, que se localiza fácilmente en el modo radio de perfil. El primer corte debe situarse por debajo de la bóveda palatina en la arcada alveolar, con objeto de incluir el receso alveolar de los senos maxilares. El último corte puede situarse en la parte alta del seno frontal.

El plano frontal: la realización del plano frontal directo requiere la extensión cefálica en procúbito mejor que en decúbito con la cabeza en extensión.

El primer corte debe pasar a través de los senos frontales, y el último a través de los senos esfenoidales. Estos cortes deberían ser perpendiculares a los cortes horizontales. En la práctica, para evitar los artefactos dentales, el ángulo se reduce generalmente a 65 o 70º. La localización mediante modo radio resulta en este caso indispensable.

La mayor parte de los equipos actuales de TC permite efectuar reconstrucciones de excelente calidad en todos los planos a partir de los datos acumulados durante las adquisiciones horizontales. Las imágenes bidimensionales obtenidas de este modo evitan los artefactos de origen dental y permiten, además de los planos clásicos, obtener secciones en el plano sagital y oblicuo en el eje del conducto nasofrontal.

– Grosor e intervalo de corte.

El intervalo de corte varía entre 1 y 5 mm en función de la indicación y del número de planos que hay que efectuar. Si la exploración sólo incluye un estudio directo parece razonable un espacio de 3 mm; pero si se desean reconstrucciones por ordenador, suelen ser necesarios cortes contiguos con un grosor de 2-3 mm.

La TC de adquisición helicoidal permite efectuar cortes contiguos que ofrecen mejor visualización de las pequeñas estructuras y la disminución de los artefactos. Los cortes milimétricos reconstruidos son de excelente calidad.

– Filtro.

El filtro que se utiliza depende del tipo de lesión estudiada. Para el estudio de las lesiones óseas se requiere un filtro duro que permita el acceso espacial de las estructuras anatómicas. Las partes blandas requieren un filtro blando o intermedio.

– Contraste yodado intravenoso.

La inyección intravenosa de contraste yodado (1,5-2 cm^3/kg) se reserva para el estudio de las lesiones tumorales y de las complicaciones de la patología inflamatoria rinosinusal. La administración de 2-3 ml/seg en alrededor de 30 segundos permite asegurar una adecuada opacificación vascular y tumoral.

Datos del examen

La TC en el plano horizontal permite un buen estudio de la sistematización etmoidal. Muestra correctamente las paredes laterales y mediales de la órbita. Además, se visualizan bien las relaciones entre la cavidad nasal y la nasofaringe. Se visualizan adecuadamente las relaciones entre el nervio óptico y la arteria carótida interna por una parte, y el seno esfenoidal por la otra. El plano horizontal también es útil para estudiar los diferentes compartimentos anatómicos de las regiones profundas de la cara.

El plano frontal resulta de gran interés para mostrar la lámina cribosa del etmoides, su altura e integridad, así como el suelo de las órbitas. En este plano se aprecia adecuadamente la anatomía del meato medio y de forma complementaria la sistematización etmoidal. También se visualizan claramente las relaciones entre los recesos alveolares de los senos maxilares y los ápex dentales.

El plano sagital es útil para valorar la sistematización etmoidal así como las relaciones entre la pared posterior del seno frontal y los espacios subaracnoideos. También se observan con nitidez las relaciones que existen entre el receso alveolar del seno maxilar y los ápex dentales.

El plano oblicuo en el eje del conducto nasofrontal, tanto si se efectúa de modo directo como indirecto (resulta más eficaz), pone bien de manifiesto las diferentes oblicuidades y sinuosidades del conducto nasofrontal.

Dosis de irradiación

La irradiación suministrada por la TC de los senos de la cara debe conocerse y tenerse en cuenta. El principal riesgo de la exposición del cristalino a los rayos ionizantes es la catarata. Los cortes más nocivos son los que pasan a través de las órbitas. Sin embargo, la dosis de irradiación puede considerarse como poco peligrosa siempre que estos exámenes no se practiquen de forma repetida en el mismo individuo (en especial, en las sinusitis crónicas), ya que las dosis habituales se mantienen muy alejadas del umbral de aparición de la catarata.

■ *Endoscopia virtual (Fig. 7)*

Se basa en el principio de la adquisición volumétrica idéntica a las reconstrucciones 3D estáticas. Un programa de enfoque dinámico permite un viaje a través de las fosas nasales y de las cavidades sinusales según las vías endoscópicas habituales. La localización de las pequeñas lesiones y de las estructuras anatómicas esenciales se realiza de forma precisa. Esta técnica aporta interesantes perspectivas, ya que supone un instrumento pedagógico para la enseñanza y un elemento de gran ayuda para la cirugía endoscópica.

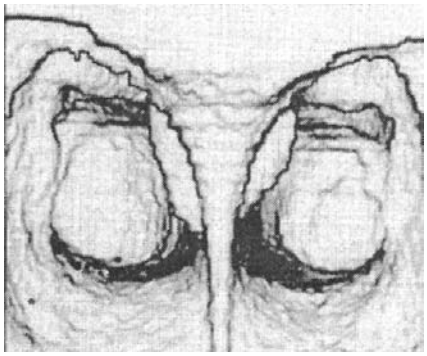

Figura 7 *Rinoscopia posterior virtual.*

RESONANCIA MAGNÉTICA

■ *Técnica del examen*

La RM es una técnica no ionizante que utiliza las propiedades de los protones. Está contraindicada en los pacientes portadores de clips vasculares metálicos, bomba de quimioterapia, implante coclear, marcapasos, etc. El material dental no constituye una contraindicación, pero produce artefactos.

La RM estudia los senos en los tres planos del espacio. El grosor de corte más frecuente es de 3 mm, pero existe tendencia a practicar cortes más finos de 2 mm, con matrices en 512 × 512, que proporcionan una buena resolución espacial.

El espacio entre los cortes es de 2-5 mm con un valor medio de 3 mm. Las secuencias habitualmente utilizadas se potencian en T1 y en T2 en eco de espín.

Habitualmente, se practican cuatro excitaciones para las secuencias en T1 y dos excitaciones para las efectuadas en T2. El examen se desarrolla generalmente después de una localización en el plano sagital, seguida de cortes potenciados en T1 en el plano horizontal y en T2 en el plano frontal. Según los casos, se lleva o no a cabo un estudio potenciado en T1 frontal y/o sagital. La inyección de gadolinio se practica generalmente en las lesiones tumorales o infecciosas, pero no se obtienen resultados diferentes a los datos proporcionados por la T1 y la T2 sin su administración.

■ *Datos del examen*

El plano horizontal es útil sobre todo para apreciar las relaciones entre las cavidades ventiladas y las regiones anatómicas vecinas: la órbita y las regiones profundas de la cara, las vías ópticas, el seno cavernoso. El plano frontal también evalúa adecuadamente por una parte las relaciones anatómicas entre las cavidades aéreas de la cara y sus anexos, y por otra parte la órbita, los espacios subaracnoideos frontales y los senos cavernosos. El plano sagital muestra bien las relaciones anatómicas entre las cavidades neumatizadas y los espacios subaracnoideos frontales, la silla turca y la nasofaringe. En cortes finos se

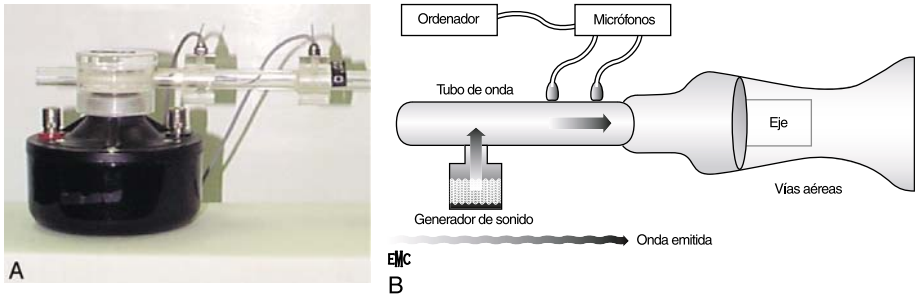

Figura 8 *Rinometría acústica.*

pueden visualizar los nervios maxilar, pterigoideo y palatino y el ganglio pterigopalatino. Por todo ello, y de forma general, la RM permite apreciar mejor que la TC las relaciones entre los procesos patológicos que se desarrollan en el macizo facial superficial y profundo y los troncos nerviosos vecinos. Además, durante el estudio de extensión, resulta más fácil distinguir el tejido tumoral de las reacciones inflamatorias de vecindad con la RM que con la TC. De forma global, estas técnicas no son excluyentes, sino complementarias.

RINOMETRÍA ACÚSTICA

■ *Principios físicos*

La rinometría acústica es un método de exploración funcional que permite medir las dimensiones de la fosa nasal de forma fiable en los cinco primeros centímetros de la cavidad nasal. Utiliza el principio físico del estudio de la reflexión de una onda acústica emitida por un micrófono a la entrada de la fosa nasal (análisis de la diferencia en términos de impedancia acústica entre la onda incidente en el tubo y la onda reflejada por la cavidad nasal, proporcional a la diferencia de área entre el tubo de onda y la cavidad nasal), lo que permite determinar:

– una curva de sección de área perpendicular a la onda acústica emitida y reflejada en función de la distancia;

– El volumen de la cavidad a través de la cual discurre la onda acústica, en función de la distancia.

■ *Material, técnica de la exploración y esterilización*

El aparato está compuesto por un tubo de onda (descontaminable y esterilizable según las técnicas habituales) en cuyo extremo proximal se conecta un generador de sonido que emite series de diez impulsos acústicos y en cuyo extremo distal se conecta un embudo nasal que se aplica a la entrada de la fosa nasal. En este tubo de onda, se conectan lateralmente dos micrófonos, que a su vez están conectados a un ordenador, que tratan la señal acústica. Estos micrófonos captan la onda acústica reflejada por la fosa nasal (Fig. 8).

El paciente se sienta en el sillón de exploración, en el interior de una habitación cuyas características de higrometría y calor se conocen (existen modificaciones de la propagación del sonido en función de estos valores). El aparato se aplica a la entrada de las fosas nasales mediante una oliva desechable (se dispone de diversos tamaños en función de la morfología nasal). Se efectúan entonces varias series de mediciones (1 medición = 3 series de 10 impulsos acústicos) hasta obtener al menos dos curvas superponibles para cada condición de examen. Las mediciones se realizan en la fosa nasal derecha y después en la izquierda antes y después de aplicar vasoconstrictores.

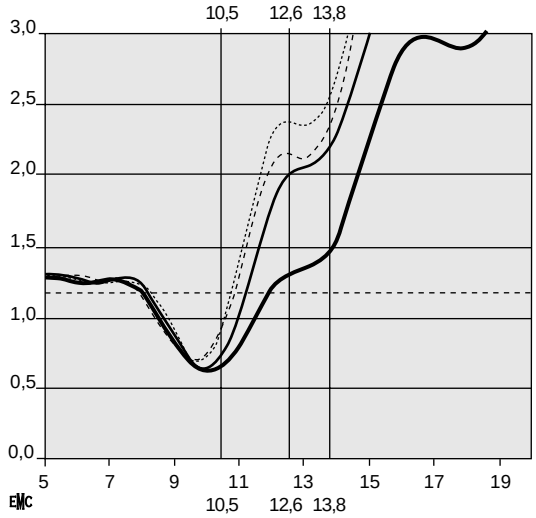

Figura 9 *Rinometría acústica. Ejemplo de curva normal. En el eje de ordenadas, los valores del área medida en la fosa nasal. En el eje de abscisas, la distancia en la fosa nasal/final del tubo de onda.*

■ *Datos de las exploraciones*

Al ser ésta una técnica de reciente utilización, no existe por el momento una norma establecida de sección de área y de volumen para cada segmento de fosa nasal. Se admite que, cuando el área mínima de la curva obtenida desciende por debajo de 0,5 cm^2, se percibe una sensación de intensa obstrucción nasal. Por lo demás, la interpretación y la obtención de las curvas dependen mucho de la experiencia y de la práctica personal. Además, parecen existir grandes variaciones individuales e interraciales en los valores «normales».

Por nuestra parte, se considera que la curva acústica analiza tres regiones: la región de la válvula (primera deflexión), la región del cornete inferior en su conjunto (entre las dos deflexiones) y la región del meato medio (segunda deflexión). Los valores «normales» según nuestra experiencia son superiores a 0,5 cm^2 en la región de la válvula y de alrededor 1,5 cm^2 en la región del meato medio (Fig. 9).

En el informe del examen, se distinguen cuatro curvas que corresponden a las cuatro condiciones: fosa nasal derecha y fosa nasal izquierda, en ambos casos antes y después de la aplicación de vasoconstrictores. Se considera que la vasorreactividad es significativa en términos patológicos cuando las secciones de área aumentan en un 30% después de administrar el vasoconstrictor.

Esta exploración, fácil de realizar, fiable y no invasiva, formará parte tal vez en los próximos años del estudio de la obstrucción nasal; ya que sus datos, correlacionados con los de la rinomanometría y del examen clínico, proporcionan gran información sobre la geometría real de las fosas nasales.

Exploraciones funcionales

MEDIDA DE LOS FLUJOS AÉREOS

■ *Medida del flujo nasal inspiratorio máximo (FNIM)*

Desde hace muchos años, existen pequeños instrumentos portátiles que permiten medir el FNIM. La técnica de medición se basa en la del *«peak flow»* (flujo máximo) utilizada por los neumólogos para vigilar el estado respiratorio de los pacientes asmáticos. El principio físico se basa en el desplazamiento de un cursor a lo largo de una escala graduada cuando el paciente inspira en un dispositivo aplicado a las fosas nasales mediante una mascarilla facial de plástico (tubo de plástico limpiable con un detergente suave y mascarilla facial esterilizable según las normas habituales). En la inspiración, el paciente crea una depresión en el sistema que desplaza la moleta proporcionalmente al flujo inspiratorio. Este valor sólo es significativo si se pide al paciente que inspire profunda y bruscamente. La técnica parece tener una precisión máxima de ± 10% o 10 l/min y una tasa de reproducción de ± 5 l/min.

Los valores se dan en l/min y se consideran como normales si se sitúan entre 100 y 300 l/min. Por debajo de 50, la obstrucción nasal se considera pronunciada.

Esta técnica parece un método sencillo y poco costoso para el seguimiento a domicilio de los pacientes que presentan una obstrucción nasal en tratamiento. También podría utilizarse como instrumento diagnóstico de la obstrucción nasal en los pacientes que consultan por molestias nasales.

Por último, ya se ha utilizado como instrumento de evaluación de la obstrucción nasal en los estudios de evaluación de eficacia de los fármacos sobre la obstrucción nasal; al ser más sensible y objetivo que el interrogatorio o las clásicas escalas visuales analógicas.

■ *Rinomanometría*

Principios físicos

La rinomanometría es un método de exploración funcional que permite medir la resistencia nasal al paso del aire. Utiliza el principio físico de la relación presión-flujo, de forma que se puede calcular la resistencia midiendo el flujo y la diferencia de presión entre dos puntos de la fosa nasal. En las fosas nasales en las que el régimen de paso parece aproximarse a un paso turbulento liso, la relación presión-flujo se expresa:

$$(P1 - P2) = flujo^{1,75} \times resistencia$$

En realidad se observa que la curva de presión en función del flujo medido no es lineal. Por tanto ha sido necesario definir un punto arbitrario de la curva donde efectuar las mediciones.

Según las recomendaciones internacionales, la resistencia se mide para un delta de presión igual a 1 cmH_2O. Es decir, el punto sobre la curva donde:

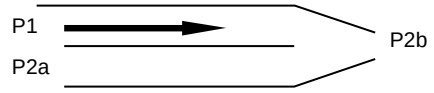

Figura 10

P1 (= presión de entrada FN) - P2 (= presión en cávum) = 1 cmH_2O y por tanto:
1 = flujo medido^{1,75} / resistencia; o sea: resistencia = flujo medido^{1,75}

Material y técnicas de exploración

Para medir el flujo aéreo en las fosas nasales se pueden utilizar dos técnicas: la rinomanometría anterior y la rinomanometría posterior.

La rinomanometría anterior permite calcular la resistencia al paso del aire de forma unilateral colocando el catéter de presión sucesivamente a la entrada de cada fosa nasal.

En la fosa nasal que ventila, el catéter de presión se encuentra en la mascarilla colocada en la cara y registra por tanto P1. La otra fosa nasal se obstruye con una oliva en la que se coloca un segundo captador de presión que mide P2, considerada mediante extrapolación como la presión en el cávum (P2a= P2b) (Fig. 10).

La rinomanometría posterior permite calcular la resistencia al paso del aire de forma uninasal o binasal. Se coloca un primer catéter de presión en una mascarilla aplicada en la cara que refleja por tanto la presión a la entrada de ambas fosas nasales (en la medición binasal), o la presión a la entrada de la fosa nasal derecha o izquierda (en las mediciones uninasales). Se coloca un segundo catéter, bien directamente en el cávum mediante un tubo fino que se introduce por una fosa nasal, lo que permite medir directamente la presión coanal; o bien mediante un embudo bucal adaptado que permite medir la presión orofaríngea y, por extrapolación, la del cávum (Fig. 8).

En ambos tipos de medición, los captadores de presión están conectados a un neumotacógrafo.

En teoría, la determinación de las resistencias nasales mediante la técnica de rinomanometría posterior parece mucho más fiable que la rinomanometría anterior. Sin embargo, en la práctica habitual y especialmente en la ambulatoria, sólo se dispone con facilidad de equipos de rinomanometría anterior. Para que su utilización sea fiable es preciso un mantenimiento adecuado de la máquina y realizar el calibrado del aparato si es posible diariamente (esquemáticamente mide la resistencia al paso del aire en un tubo de resistencia conocida).

Esterilización/desinfección

En la rinomanometría anterior, las mascarillas faciales (que son de material plástico) son descontaminables y esterilizables según las técnicas usuales. Las olivas son desechables.

En la rinomanometría posterior, la mascarilla facial responde a las mismas normas que en la rinomanometría anterior. Los embudos bucales y los tubos nasales son desechables.

Los tubos que unen los captadores a la máquina deben limpiarse diariamente, incluso sustituirse si el paciente es «de riesgo».

De hecho, no existe actualmente ninguna norma referente a estos aparatos de utilización todavía limitada.

Datos de las exploraciones

Los resultados de la rinomanometría se presentan en forma de cuadro recapitulativo de los valores de resistencia medidos. Las mediciones se realizan generalmente antes y

después de la pulverización nasal con vasoconstrictores, pero también pueden realizarse en decúbito en caso de obstrucción relacionada con la posición.

Se considera que la resistencia binasal es patológica cuando su valor sobrepasa los 3 $cmH_2O/l/seg$. La resistencia uninasal es patológica cuando sobrepasa los 6 $cmH_2O/l/seg$.

Después de la aplicación de vasoconstrictores, los valores varían y son de 4 $cmH_2O/l/seg$ (uninasal) y de 2 $cmH_2O/l/seg$ (binasal).

ESTUDIO DE LA FUNCIÓN MUCOCILIAR

La depuración mucociliar constituye un medio de defensa no específico pero fundamental frente a los contaminantes aéreos. Se basa en el atrapamiento de las partículas y de los microorganismos en el moco y, a continuación, en su transporte (gracias al movimiento vibratorio de los cilios) hacia la faringe donde se eliminan por deglución. Sus alteraciones congénitas (mucoviscidosis, discinesia ciliar primaria) o adquiridas (tras infección vírica) están implicadas en la aparición de enfermedades infecciosas difusas y a menudo graves de la nariz y de los senos. Por tanto, la exploración de la función de depuración mucociliar del epitelio nasal constituye un instrumento diagnóstico capital ante un cuadro de rinosinusitis supurada difusa, tanto en el niño como en el adulto.

Exploración del aclaramiento mucociliar nasal

La prueba más corriente y fácil de llevar a cabo en la práctica diaria consiste en la evaluación del tiempo de tránsito de la sacarina, es decir, el tiempo que transcurre entre la colocación de partículas de sacarina en la superficie de la mucosa nasal y la percepción del sabor dulce por el paciente que deglute regularmente [2]. Requiere una adecuada cooperación por parte el paciente, que debe permanecer sentado, sin sonarse ni sorber, lo cual parece ser posible también en el niño [26]. Normalmente, se percibe el sabor dulce en aproximadamente 15 minutos, aunque existen grandes variaciones interindividuales e intraindividuales, considerándose como patológicos solamente los valores superiores a 30 minutos. Es posible asociar a la sacarina un marcador coloreado (indigotina) que será detectado en la orofaringe. La determinación de este tiempo de tránsito de la sacarina constituye por tanto una buena prueba para la detección de las anomalías del aclaramiento mucociliar, que debe conducir, en caso de anomalía, a la continuación de las investigaciones.

El estudio del aclaramiento mucociliar nasal mediante el análisis del transporte de partículas radiactivas (bolas de resina o seroalbúmina marcadas con tecnecio 99) [15, 21] es un método más preciso que permite obtener una cifra de aclaramiento en mm/min, pero que resulta poco utilizable de rutina debido a su complicación.

Estudio del movimiento vibratorio ciliar

En la práctica clínica, el estudio del movimiento vibratorio ciliar permite detectar las lesiones adquiridas de los cilios del epitelio respiratorio, pero sobre todo las primarias. Puede efectuarse in vitro o in vivo.

El estudio in vitro es generalmente el más accesible, pero requiere una estrecha colaboración del citólogo. El estudio se lleva a cabo a partir de grupos de células nasales tratadas y analizadas como máximo en un plazo de 4 horas después de la obtención de las muestras. Las células se recogen cepillando la superficie epitelial (cepillo citológico) de la cara medial del tercio medio (el tercio anterior está revestido por epitelio no ciliado) del cornete inferior (o, si es necesario, del cornete medio). A continuación, se colocan en suspensión en un medio de supervivencia celular [9]. Para la investigación de anomalías primarias, debe analizarse la muestra al margen de un período de infección intensa, que puede ser por sí misma responsable de la disminución de la frecuencia del movimiento vibratorio ciliar, e incluso de la desaparición de las células ciliadas [5]. Por otra parte, se ha propuesto estudiar la función ciliar tras ciliogénesis con el fin de prescindir de las anomalías adquiridas [14]. El movimiento vibratorio ciliar puede apreciarse de forma sencilla entre lámina y laminilla, pero para medir su frecuencia es necesario recurrir a diferentes métodos: estroboscopia electrónica [5], microcinematografía de alta velocidad [6] o foto-oscilometría [29]. El examen también debe valorar la riqueza en células ciliadas vibrantes y el sincronismo del movimiento, y se debe confrontar con la evaluación de la riqueza de la muestra en células ciliadas (cf infra).

Recientemente se han propuesto diferentes métodos para medir in vivo la frecuencia del movimiento vibratorio ciliar [17, 20], que utilizan las variaciones de la reflexión de la luz inducidas por el movimiento de los cilios en la superficie de la mucosa nasal. Estos métodos están pendientes de validación y aún no se encuentran disponibles para la práctica clínica.

Estudio de la ultraestructura ciliar

El estudio de la ultraestructura ciliar es indispensable para el diagnóstico de discinesia ciliar primaria, en la que pone de manifiesto anomalías monomorfas que afectan a la mayoría de los cilios; al contrario que en las anomalías observadas en las afecciones adquiridas. Su práctica es larga y costosa y está indicada cuando existe una anomalía de la frecuencia de vibración o, aún siendo ésta normal, cuando el cuadro clínico sea muy sugerente (existen discinesias ciliares primarias con una frecuencia de vibración normal, pero con desorientación de los cilios [22]).

La ultraestructura ciliar se analiza según las técnicas clásicas de microscopia electrónica de transmisión, a partir de fragmentos de mucosa nasal que contienen muchas células ciliadas orientadas en el mismo plano. La muestra se toma mediante cepillado [23] o mediante raspado y/o biopsia [5] y se debe fijar de manera apropiada (glutaraldehído al 2,5% en tampón cacodilato 0,045M de pH 7,4). El análisis, que se debe realizar a partir de al menos 50 cortes transversales de cilios procedentes de células diferentes, valorará el/los tipo(s) de anomalía(s), su frecuencia (en porcentaje de cilios anómalos), así como la orientación de los cilios de la vecindad.

Existe un pequeño porcentaje de anomalías ciliares menores en individuos sin enfermedad respiratoria (anomalías polimorfas que afectan a alrededor del 5% de los cilios estudiados) [11]. Cuando existen anomalías polimorfas que afectan a un porcentaje elevado de cilios (>30%), sugieren una patología ciliar adquirida postinfecciosa o tóxica [1, 8]. En las discinesias ciliares primarias, las anomalías ultraestructurales de los cilios son homogéneas y afectan a la mayoría de los cilios (excepto en las anomalías del complejo central que nunca afectan a más del 50% de los cilios). La anomalía ultraestructural que se observa con mayor frecuencia consiste en la ausencia de brazo de dineína aunque se han descrito otras anomalías axonémicas [25].

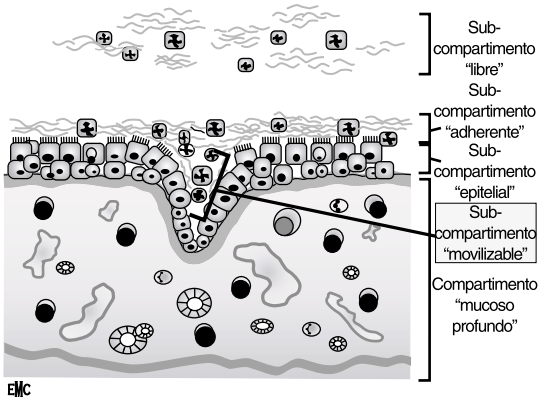

Figura 11 *Esquema de la mucosa nasal que representa los diferentes «subcompartimentos» celulares que se pueden obtener en la muestra para el análisis citológico.*

Estudio de las propiedades del moco

El moco nasal está compuesto por una red de glucoproteínas y contiene numerosas moléculas (IgA, lisozima, defensinas) que participan en la defensa específica y no específica del epitelio nasal. Sus propiedades reológicas condicionan el correcto funcionamiento de la depuración mucociliar, pero no se ha desarrollado su estudio en la práctica clínica corriente [10].

CITOLOGÍA NASAL

Las interacciones entre el ambiente aéreo y el organismo se desarrollan a nivel de una compleja superficie de contacto que asocia el moco y el epitelio nasal. Todavía son fragmentarios nuestros conocimientos en cuanto al funcionamiento normal y patológico de esta interfaz. Se han propuesto diferentes técnicas para la obtención de las muestras, que de hecho permiten distinguir diversos subcompartimentos según la composición celular, que sin duda desempeñan papeles también diferentes.

Subcompartimentos citológicos y técnicas para la toma de muestras (Fig. 11)

El primer compartimento es libre y está compuesto por células descamadas inmersas en las secreciones (mocos, lágrimas, etc.). Los gérmenes y los filamentos micélicos pueden dificultar el estudio citológico de las células epiteliales o inflamatorias, que a veces son poco numerosas o se encuentran en mal estado. Este compartimento constituye el elemento dominante de un simple sonado nasal sin lavado ni estimulación previa.

El segundo, denominado adherente, está formado por una película de moco adherente y denso que tapiza la superficie epitelial y en el que también se encuentran leucocitos, principalmente polimorfonucleares, dispersados de manera heterogénea. La mejor manera de obtener la muestra consiste en realizar un frotis después de sonarse la nariz; y en caso contrario, mediante lavado o aspiración.

El subcompartimento denominado movilizable se sitúa en la mucosa superficial, en particular a nivel glandular. Se puede movilizar mediante estimulación colinérgica glandular pura (metacolina) [12]. Aquí se pueden observar gran cantidad de linfocitos al lado de los polimorfonucleares. Es agotable a corto plazo.

El subcompartimento celular epitelial de las fosas nasales no es movilizable espontáneamente ni por estimulación. Debe obtenerse mediante raspado o cepillado. Su recogida

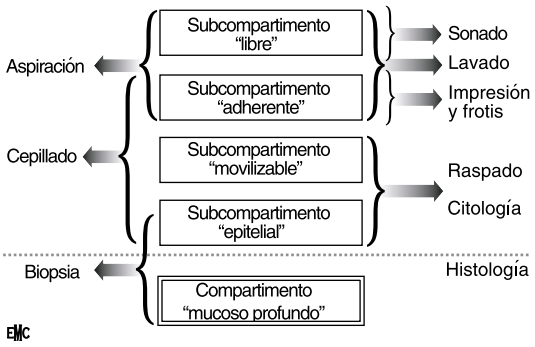

Figura 12 *Los diferentes modos de recogida y los «subcompartimentos» celulares que se pueden obtener en cada caso.*

proporciona muchas células epiteliales entre las que también se pueden contar leucocitos, en concreto polimorfonucleares neutrófilos o basófilos, y mastocitos.

El compartimento celular mucoso profundo sólo es accesible mediante biopsia y por tanto se aparta del estudio citológico. Comprende la lámina propia y la submucosa.

Citología epitelial

En las exploraciones efectuadas durante el estudio de las discinesias ciliares primarias es indispensable la evaluación cualitativa y cuantitativa de las células epiteliales nasales para asegurar la presencia del número necesario de células ciliadas. También es interesante en las enfermedades infecciosas y/o inflamatorias crónicas de la nariz y de los senos, en las que permite evaluar la calidad de la muestra y la repercusión epitelial de la enfermedad (hiperplasia secretora, metaplasia escamosa) [4].

La muestra debe tomarse mediante cepillado, ya que la recogida celular mediante lavado o aspiración solamente proporciona células epiteliales descamadas y, por tanto, alteradas. Tras su rápido transporte al laboratorio, la citocentrifugación permite obtener láminas en las que la distribución celular es homogénea. Se pueden realizar una o varias tinciones específicas: May-Grünwald-Giemsa que resalta la morfología de las células epiteliales; PAS *(periodic acid Schiff)* (ácido peryódico de Schiff) que tiñe la mucina de las células secretoras. El análisis se dirige al estudio de la morfología de las células epiteliales y la riqueza de las diferentes poblaciones celulares, y puede apreciarse de manera semicuantitativa o de forma cuantitativa (porcentaje de células ciliadas, secretoras, basales, metaplásicas).

Citología de las secreciones nasales

Las diferentes técnicas para la obtención de las muestras no exploran los mismos subcompartimentos, pudiéndose producir superposiciones (Fig. 12).

Técnicas para la obtención de las muestras

Sonado: es el método más sencillo. El paciente se suena directamente sobre una lámina de cristal. Tras su extensión y su fijación mediante simple secado al aire, la tinción permite la lectura con el microscopio óptico. El resultado se puede limitar a la presencia o no de eosinófilos aunque puede intentarse un recuento diferencial en relación con la totalidad de las células inflamatorias.

Lavado: la técnica fue descrita por Naclerio [19] en 1985. Con el paciente sentado, la cabeza flexionada hacia atrás y el velo del paladar cerrado, se instilan 5 ml de suero salino en cada fosa nasal. Al cabo de 10 segundos, el paciente inclina

la cabeza hacia adelante y se suena en una batea. Se puede medir el peso y el volumen del material recogido (como media, del 50 al 80% del volumen instilado) aunque no se conocen las proporciones respectivas de suero y de secreción. Es necesaria la cooperación o, incluso, el aprendizaje del paciente.

Otra técnica consiste en colocar al paciente sentado, con la cabeza ligeramente inclinada hacia adelante, taponando un orifico nasal con una mano y sosteniendo con la otra un frasco de recogida debajo del orificio explorado. Se inyectan a contracorriente 7 ml de NaCl con un pequeño catéter flexible al mismo tiempo que se suena el paciente [13]. Se han descrito muchas otras variantes técnicas [7].

Aspiración: existen sistemas de aspiración con receptáculo integrado que permiten medir el volumen recogido. En los pacientes alérgicos [3], el volumen varía entre 0,3 y 0,6 ml. Una variante consiste en la técnica de aspiración pesada mediante cánulas de cristal, conectadas a un dispositivo de aspiración controlada. En un paciente semitendido, la cánula barre las paredes de las fosas nasales suavemente durante 30 segundos. El peso cuantifica la recogida.

Impresiones: se realizan mediante pequeños discos de diámetro definido de papel de filtro o de película plástica recubierta de albúmina al 1%, que se depositan durante 5 minutos en una superficie de mucosa plana (tabique). A continuación los discos se introducen en suspensión en el medio de recogida que permitirá el análisis citológico.

Frotis: es una técnica de toma de muestras sencilla; se pasa un portaalgodón por la superficie de la mucosa del meato medio o de los cornetes. A continuación se extiende la muestra (mediante tres pasadas no superpuestas) en una lámina de cristal que se fija simplemente mediante secado al aire. La tinción permite observar la presencia o ausencia de eosinófilos.

Cepillado: se introduce un cepillo recto entre el tabique y el cornete inferior. Mediante algunos movimientos de rotación alrededor de su eje se recogen secreciones y, sobre todo, células epiteliales que se desprenden en gran cantidad.

Raspado: se realiza mediante una cureta que permite un verdadero «scrapping» (raspado) de la mucosa. La muestra puede extenderse directamente sobre la lámina o agitarse en un medio de recogida que servirá para el análisis citológico. Existen curetas desechables.

Biopsia: requiere anestesia local para el estudio de todo el espesor de la mucosa.

Procesamiento de la muestra

La muestra se puede extender sobre una lámina y fijarla mediante secado al aire, después teñirla y realizar una lectura cualitativa o semicuantitativa que permitirá describir las células epiteliales y los leucocitos.

Pero también se puede recoger en un medio líquido y proceder a su centrifugación, para lo que es necesario a menudo añadir un mucolítico (2,3-dihidroxi-1,4-ditiolbutano, ditiotreitol, etc.) con el fin de obtener un medio homogéneo y liberar las células aprisionadas en el moco.

Las tinciones utilizadas para el recuento diferencial de los leucocitos son las técnicas de May-Grünwald-Giemsa, de Whright-Giemsa y de Diff-Quick, un derivado más rápido que la precedente.

En investigación se pueden utilizar métodos inmunoquímicos.

Lectura y recuento

Recuento celular total: se lleva a cabo mediante un hemocitómetro a partir del concentrado celular de la primera centrifugación (recuento leucocítico).

Recuento diferencial: el recuento se realiza a partir de 300 células (por debajo de 25 células no tiene valor). Los neutrófilos y los eosinófilos no plantean en general problemas de identificación. Los mastocitos a veces son más difíciles de distinguir.

Información que proporciona el análisis citológico

Individuo normal: el polimorfonuclear neutrófilo es el leucocito predominante con un porcentaje medio de alrededor del 90%. Sin embargo, el análisis tras la recogida mediante raspado muestra una mayor representación de linfocitos con solamente un 55-60% de neutrófilos. Los linfocitos se observan con frecuencia en el individuo sano (como media, un 5%), mientras que los eosinófilos varían entre el 0 y el 3%. Parece tratarse de una célula natural de las secreciones nasales, pero su presencia es inconstante y transitoria. La presencia de otras células inflamatorias también es posible aunque menos constante.

Rinitis alérgica: en una situación de estimulación alergénica, los eosinófilos aparecen de manera constante en las mucosas aunque con concentraciones medias que varían entre el 10 y el 60%. Esta eosinofilia se correlaciona bien con los síntomas clínicos. A partir del raspado, la concentración de monocitos se eleva en un 40-70%. El estudio citológico también es interesante para interpretar las pruebas alérgicas de provocación nasal.

Rinitis no alérgica con eosinófilos: por término medio, el nivel de eosinofilia en este caso es más importante que en las rinitis alérgicas (entre el 20-100%). El umbral a partir del cual una rinitis no alérgica se considera como NARES varía según los autores, estando en general comprendido entre el 10 y el 20%.

Poliposis nasosinusal: la citología de las secreciones nasales no tiene interés diagnóstico; pero cuando se practica, muestra fluctuaciones importantes en las concentraciones de eosinófilos entre un individuo y otro o entre un día y otro. De esta forma, entre los pacientes con pólipos, es posible encontrar individuos con una eosinofilia inferior al 10%, como otros con más del 20%. Esto podría deberse a una fluctuación propia de la enfermedad o a una observación más difícil de los eosinófilos en las secreciones.

Infecciones bacterianas: la citología no tiene interés y presenta algunas dificultades. La abundancia de las secreciones y su naturaleza purulenta dificultan la lectura citológica que se limita, en la práctica, a constatar la presencia masiva de polimorfonucleares neutrófilos más o menos alterados.

Rinitis víricas: las infecciones rinológicas víricas presentan un perfil citológico específico (ciliocitoforia). Las células ciliadas se desprenden y presentan importantes alteraciones en sus cilios y en su estructura interna. La tinción de Papanicolaou resalta este aspecto que puede persistir más de una semana, en función del agente vírico responsable.

ESTUDIO DE LA FLORA BACTERIANA Y MICÓTICA NASAL

■ *Flora comensal* [3]

La flora comensal desempeña un papel protector que se describe con el término «efecto barrera»: regula el flujo de microorganismos entre el espacio aéreo y el medio epitelial. Por otra parte, permite también reducir el crecimiento máximo de una especie bacteriana e impide la implantación de nuevas especies bacterianas saprofitas o patógenas.

En el individuo sano, la flora comensal nasal está formada principalmente por estafilococos epidermidis,

corinobacterias y, menos frecuentemente, por estreptococos alfahemolíticos o Neisseria sp. La presencia de gérmenes patógenos es infrecuente en el adulto: *S. pneumoniae, H. influenzae, B. catarrhalis* se aíslan en menos del 5% de los individuos adultos sanos; los estreptococos betahemolíticos del grupo A y las enterobacterias son excepcionales en las fosas nasales sanas; *S. aureus* es el patógeno del que es más frecuentemente portador el individuo sano (25-36% de los individuos). Entre los gérmenes anaerobios, *Propionibacterium acnes* se aísla en alrededor del 75% de los individuos. Los demás anaerobios *(Septostreptococcus y Bacteroides)* sólo se encuentran en menos del 5% de los individuos sanos.

La flora nasofaríngea se ha estudiado muy poco en el adulto. Probablemente sea muy parecida a la flora nasal.

Aunque existen pocos estudios, los senos se presentan como cavidades que habitualmente son estériles.

Bacteriología de las sinusitis agudas [16]

La sinusitis maxilar aguda del adulto es la que mejor se conoce.

Las muestras se toman mediante punción directa de la cavidad o mediante extracción a partir del meato medio. Si bien la punción continúa siendo el método de referencia debido a la flora comensal de las fosas nasales y al riesgo de contaminación, la fiabilidad del aislado del meato medio es de alrededor del 70-80% (verificada mediante dobles muestras).

En Francia, por ejemplo, los gérmenes *Streptococcus pneumoniae* y *Haemophilus influenzae* representan cerca del 50% de los patógenos. Al igual que en la otitis media aguda, pero en menor proporción, se ha observado el aumento de la resistencia del S. pneumoniae a la penicilina (39%) y la secreción de betalactamasa por H. influenzae (26%). El resto de gérmenes aislados son *Staphylococcus aureus, Branhamella catarrhalis,* el estreptococo y el enterococo. La presencia de anaerobios es variable (entre el 0 y el 10% según los autores).

En las sinusitis frontales agudas se encuentran prácticamente los mismos gérmenes. En cambio, el *Staphylococcus aureus* se encuentra con más frecuencia en las sinusitis esfenoidales y etmoidales.

Bacteriología de las sinusitis crónicas

Los accesos agudos de sinusitis crónica se deben a los mismos gérmenes que se encuentran en las sinusitis agudas de pacientes libres de afecciones anteriores, aunque existe tal vez una frecuencia algo mayor de *Staphylococcus aureus.* Si no hay elevación de la temperatura, la flora de las sinusitis crónicas es a menudo polimicrobiana, tanto si la muestra se extrae por vía endoscópica endonasal como si se obtiene mediante punción directa de los senos o durante la intervención quirúrgica. La diferencia reside en el porcentaje de identificación de gérmenes anaerobios, variando el resultado entre el 10 y el 60% según las publicaciones. A menudo se observa la presencia de *Pseudomona aeruginosa*, incluso al margen de la infección por el virus de la inmunodeficiencia humana (VIH) o de la mucoviscidosis. El *Staphylococcus aureus* también se aísla con mucha frecuencia.

Micología nasal

La presencia de hongos en el moco nasal y su papel saprofito o patógeno son actualmente objeto de numerosos debates que exceden al propósito de este artículo.

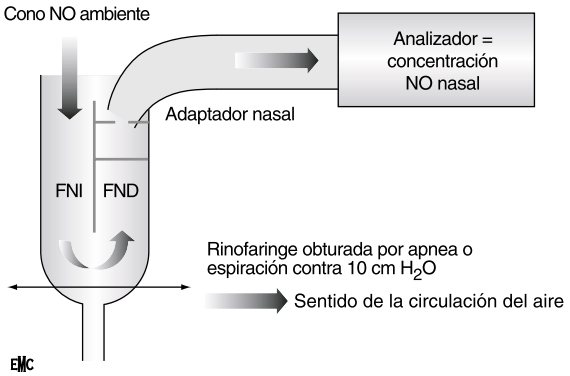

Figura 13 *Cávum obturado por apnea o espiración bucal contra 10 cmH_2O.*

DETERMINACIÓN DEL MONÓXIDO DE NITRÓGENO (NO) NASAL

Datos generales

Las concentraciones de monóxido de nitrógeno a nivel nasal (NO) son las más elevadas del árbol traqueobronquial. Parece que el NO nasal desempeña diferentes papeles fisiológicos a nivel de la mucosa nasosinusal: se encuentra implicado en los mecanismos antibacterianos de defensa y en la regulación de la frecuencia de los movimientos vibratorios ciliares del epitelio respiratorio. De la misma forma que el NO exhalado constituye un buen marcador de la inflamación bronquial, el NO nasal parece ser un buen marcador de la inflamación nasosinusal, siendo su concentración especialmente elevada en la rinitis alérgica. En cambio, el NO nasal está disminuido en la poliposis nasosinusal no intervenida y es muy bajo en las discinesias ciliares congénitas y en la mucoviscidosis (¿cuál sería el mecanismo?).

Al margen de estos datos actualmente aceptados en la literatura internacional, la determinación del NO nasal resulta un método de exploración nasal funcional en período de evaluación, tanto desde el punto de vista teórico como metodológico. El origen exacto de su producción así como su papel fisiológico y fisiopatológico todavía no se conocen perfectamente, lo que exige la realización de estudios posteriores. La metodología de la determinación del NO nasal sigue las recomendaciones publicadas por la American Thoracic Society (ATS), aunque no existe por el momento un método estandarizado.

Técnica de medición

La medida del NO nasal refleja una concentración expresada en partes por billón (ppb) equivalente del nanolitro por litro (nl/l). Depende de la siguiente relación:

Flujo de NO (nl/min) = concentración de NO (nl/l) x flujo de aire (l/min)

La técnica consiste en medir el flujo de NO en el aire recogido después de su paso sucesivo por ambas fosas nasales (Fig. 13).

Para ello, se coloca un captador a la entrada de una fosa nasal por medio de un adaptador desechable, habitualmente en espuma, a su vez conectado al analizador que aspira con flujo continuo el aire de la fosa nasal. El paciente efectúa una apnea o una espiración bucal forzada contra una resistencia de 10 cmH_20. Estas maniobras se realizan para cerrar el velo del paladar, evitando así la contaminación de la medición del NO nasal por el NO orofaríngeo, pero sobre todo bronquial, cuyo valor es mucho más bajo. La

concentración medida por el analizador refleja pues el valor de la concentración de NO en el aire ambiente, que se enriquece en gas al circular sucesivamente por las dos fosas nasales (medición binasal).

Según las recomendaciones de la ATS, el valor del flujo aspirativo del aire a la entrada de la fosa nasal debe situarse entre 1 y 5 l/min.

PRUEBAS DE PROVOCACIÓN NASAL (PPN) [27]

Hace más de 150 años, Blakley depositaba granos de polen en contacto con la mucosa nasal y desencadenaba el cuadro de la rinitis polínica, demostrando así una nueva entidad y el interés de las pruebas de provocación. A pesar de numerosos esfuerzos, no existe por el momento una técnica estandarizada para realizar las pruebas de provocación nasal. La dificultad es doble, tanto por los métodos de provocación (aerosol, aplicación directa en la mucosa mediante algodoncillos, jeringa, aplicadores diversos, etc.) como por los métodos de evaluación de la respuesta nasal (medición de síntomas subjetivos, rinomanometría, rinometría acústica, etc.).

■ *PPN con neumoalérgenos*

El resultado de estas pruebas debe interpretarse con prudencia ya que la estimulación experimental de la mucosa difiere considerablemente de la exposición natural a un alérgeno determinado. La concordancia entre los resultados de las PPN y el resto de criterios clásicos para el diagnóstico clínico de la rinitis alérgica varía en función de los estudios y de los autores, desde excelente hasta pobre. De este modo, existen pacientes que presentan pruebas cutáneas positivas y PPN negativas. Asimismo, no siempre existe correlación entre la intensidad de la respuesta cutánea (sensibilidad cutánea) y la dosis de alérgeno necesaria para desencadenar la reacción nasal (sensibilidad mucosa). Tampoco existe siempre correlación entre la dosis de alérgeno desencadenante a nivel nasal y la gravedad de los síntomas naturales. En pacientes con una historia clínica muy evocadora también se han comunicado discordancias entre la evaluación rinomanométrica (que no se modificaba) y la aparición de marcadores biológicos de la inflamación nasal. El riesgo de error de interpretación en las pruebas de provocación nasal parece aumentar sobre todo cuando se utilizan dosis altas de alérgenos para dichas provocaciones (debido probablemente a hiperreactividad nasal inespecífica) o cuando los extractos utilizados no son de absoluta calidad. Las PPN se evalúan generalmente tras 5-30 minutos. De hecho, y sobre todo en el caso de pólenes y ácaros, se observan con frecuencia respuestas retardadas entre la 6.ª y la 24.ª hora, que pueden resultar ignoradas.

Por tanto es preciso todavía realizar grandes esfuerzos para lograr su estandarización; aunque si estas PPN las realizan equipos entrenados y experimentados, en ciertos casos pueden ofrecer una información muy valiosa.

■ *PPN farmacológicas*

No se utilizan en la práctica clínica, pero han permitido mejorar nuestros conocimientos sobre la fisiopatología.

De este modo, la histamina y la metacolina desencadenan, tanto en los individuos sanos como en los pacientes con rinitis, reacciones clínicas específicas y reproducibles, pero que no permiten diferenciar ambos grupos.

La bradicinina desencadena los síntomas nasales y faríngeos de la rinitis aguda vírica y ha permitido orientar la investigación hacia las antibradicininas.

La respuesta a un aerosol de isoproterenol, que es inhibida por un tratamiento previo con propranolol, confirma la presencia de receptores beta adrenérgicos en la mucosa nasal.

La polimixina B, que es un liberador de histamina, se ha utilizado para probar la reactividad de los mastocitos nasales en la rinitis alérgica.

Finalmente, se ha demostrado que la osmolaridad de una sustancia aerosolizada en la nariz puede desencadenar por sí sola una respuesta nasal.

■ *PPN fisicoquímicas*

Se han descrito diferentes modelos que demuestran que el SO_2, el NH_3, una mezcla de aire-helio, la hipercapnia, el enriquecimiento en O_2, etc., pueden modificar la respuesta nasal.

La provocación de la mucosa nasal con aire frío y seco desencadena en el esquiador una rinorrea que puede inhibirse mediante el tratamiento previo con atropina. También se ha comprobado que las PPN alergénicas se modificaban en función de si el paciente respiraba aire caliente y húmedo o frío y seco.

La aparente complejidad de la reactividad de la mucosa nasal no debe frenar el desarrollo de la práctica de las pruebas de provocación nasal. Su realización exige solamente un gran rigor metodológico y de interpretación.

Exploración anatomopatológica de las lesiones de las fosas nasales

Habida cuenta de la diversidad de lesiones que se pueden encontrar, solamente se considerarán aquí las entidades más específicas o de más reciente individualización.

Preparación de las muestras: si no existe orientación diagnóstica y en ciertas enfermedades (linfomas, sarcomas), la muestra debe trasladarse en fresco y si es de pequeño tamaño, en una compresa humidificada con suero fisiológico. Esto permite diferentes acondicionamientos adaptados a las técnicas siguientes:

– fijación formolada: microscopia óptica e inmuno-histoquímica;

– congelación: biología molecular;

– fijación en glutaraldehído: microscopia electrónica;

– RPMI: citogenética.

Si es necesario, se debe enviar una muestra al laboratorio de microbiología. A veces es preciso realizar un examen extemporáneo para asegurarse de la representatividad de la pieza de exéresis.

Para la mayoría de las afecciones habituales, es suficiente la fijación en formol.

ENFERMEDADES INFLAMATORIAS

■ *No específicas*

Pólipo inflamatorio

Constituyen las lesiones más frecuentes y suelen ser bilaterales. Macroscópicamente son formaciones polipoides, pudiendo adoptar un aspecto seudotumoral. Desde el punto de vista histológico, su revestimiento epitelial, de tipo respiratorio, constituye a veces la localización de una

metaplasia escamosa. El estroma edematoso encierra un infiltrado inflamatorio crónico inespecífico más o menos rico en polimorfonucleares eosinófilos. Con menos frecuencia el estroma es de tipo angiomatoso.

Sinusitis crónica

Son lesiones comunes que asocian de forma variable infiltrado inflamatorio, edema, hiperplasia glandular, engrosamiento de la membrana basal y metaplasia escamosa.

Mucocele

Esta lesión de los senos, todavía denominada «seudoquiste», se caracteriza por una acumulación de moco y una inflamación muy marcada, representando una complicación de la sinusitis crónica que puede provocar destrucción ósea.

■ *Específicas*

Infecciones

Lesiones inflamatorias debidas a diversos microorganismos cuya identificación se facilita mediante tinciones especiales (Gram, Grocott, PAS, Ziehl, etc.). Los que se aíslan con más frecuencia son los agentes micóticos o fúngicos (sinusitis aspergilar, mucormicosis, rinosporidiosis, etc.), micobacterianos, etc.

Sarcoidosis

Es una lesión granulomatosa epitelioide y gigantocelular no necrosante que puede provocar perforación septal.

Enfermedad de Wegener

La afectación nasal se asocia clásicamente a la afectación pulmonar y renal. Las biopsias de la mucosa nasal raramente son diagnósticas. Para ser significativas, deberían presentar ulceración, vasculitis y focos de necrosis rodeados de inflamación granulomatosa. Todos estos elementos raramente están presentes de modo simultáneo; la vasculitis y los focos de necrosis suelen faltar, por lo que el diagnóstico se suele sospechar a partir de un conjunto de argumentos clínicos y biológicos (c-ANCA, etc.).

PROCESOS TUMORALES [18, 24]

■ *Tumores benignos*

Papilomas

Son lesiones tumorales benignas, habitualmente unilaterales, para las que se utilizan indistintamente diferentes denominaciones (papiloma transicional, schneideriano, etc.). Se pueden diferenciar varios tipos histológicos.

Exofítico o fungiforme: se desarrolla preferentemente a nivel del septum nasal. Está constituido por un eje conjuntivo y un revestimiento epitelial superficial de tipo escamoso, cilíndrico ciliado, intermedio o mucosecretor.

Invertido: se encuentra principalmente a nivel de la pared lateral de las fosas nasales y de los senos y su desarrollo es endofítico en el seno del corion. Las estructuras epiteliales son de tipo escamoso, cilíndrico ciliado, intermedio o mucosecretor.

Oncocítico: es menos frecuente y tiene un desarrollo endofítico y exofítico. Se encuentra tapizado por un epitelio cilíndrico pluriestratificado de tipo oncocítico.

Las técnicas de biología molecular como la hibridación in situ o la *polymerase chain reaction* (PCR) (reacción en cadena de la polimerasa) demuestran la asociación de estas lesiones con el virus HPV (subtipos 6 y 11), con una frecuencia variable según los tipos histológicos. En el caso de los papilomas exofíticos, esta relación se establece en el 50-100% de los casos, es más inconstante en los papilomas invertidos, y no se ha descrito en los oncocíticos. El virus de Epstein-Barr (VEB) también está implicado.

Estos tumores pueden recidivar localmente, pero sólo los papilomas invertidos y oncocíticos pueden evolucionar hacia un carcinoma epidermoide.

El diagnóstico diferencial se debe realizar en lo sucesivo con el hamartoma epitelial respiratorio adenomatoide (HERA).

Hamartoma epitelial respiratorio adenomatoide (HERA) [28]

Esta lesión se ha individualizado recientemente (1995), tiene aspecto polipoideo, se desarrolla principalmente a partir del septum nasal y suele ser unilateral.

Desde el punto de vista histológico, el más frecuente es el tipo epitelial, aunque se describen raras formas mesenquimatosas o mixtas, planteándose el problema de su diagnóstico diferencial con los teratomas.

Las formas epiteliales están compuestas por numerosas glándulas, cuyo epitelio cilíndrico ciliado y a menudo mucosecretor se continúa con el epitelio de superficie invaginado. De forma característica, están rodeados por una gruesa membrana basal eosinófila. El estroma es idéntico al de cualquier enfermedad inflamatoria.

Aunque el diagnóstico diferencial debe establecerse en primer lugar con las lesiones benignas, su riqueza en estructuras glandulares puede hacer que se confunda con el adenocarcinoma. La exéresis quirúrgica completa es suficiente. Hasta la fecha no se han descrito recidivas.

Angiofibroma nasofaríngeo

Afecta preferentemente a varones jóvenes y se desarrolla a nivel de la pared posterolateral del techo de la cavidad nasal. Su localización es importante para diferenciarlo del hemangioma capilar. Es de aspecto polipoideo y sangra fácilmente al contacto.

Histológicamente, está constituido por una intrincación vascular con estroma fibroso.

Otros

Se pueden encontrar otros tumores que no presentan especificidad: adenomas, angiomas, tumores nerviosos, etc.

■ *Tumores malignos*

Carcinomas

Son raros y el tipo más frecuente es el epidermoide. Los adenocarcinomas, con frecuente diferenciación digestiva, suelen estar relacionados con una exposición profesional a la madera y son localmente agresivos. El resto de carcinomas proceden en su mayoría de las glándulas salivales (carcinomas adenoides quísticos, muco-epidermoides, de células acinosas, etc.).

Otros tumores

Entre los tumores nerviosos, el más específico es el estesioneuroblastoma. Este tumor, polipoide y muy vascularizado, se desarrolla a nivel del techo de las fosas nasales y presenta las características histológicas de los tumores neuroectodérmicos.

También pueden aparecer linfomas, melanomas y sarcomas diversos.

Bibliografía

[1] Afzelius BA, Camner P, Mossberg B. Acquired ciliary defects compared to those seen in the immotile-cilia syndrome. *Eur J Respir Dis [suppl]* 1983; 127: 5-10

[2] Andersen I, Camner P, Jensen PL, Philipson K, Proctor DF. Nasal clearance in monozygotic twins. *Am Rev Respir Dis* 1974; 110: 301-305

[3] Barry B, Decre D. La flore respiratoire normale de l'adulte. Jehanno P, Leophonte P, Mouton I, eds. *Colonisation microbienne des voies respiratoires* Paris: John Libbey Eurotext, 1995; 11-16

[4] Chapelin C, Coste A, Gilain L, Poron F, Verra F, Escudier E. Modified epithelial cell distribution in chronic airways inflammation. *Eur Respir J* 1996; 9: 2474-2478

[5] Chapelin C, Coste A, Reinert P, Boucherat M, Millepied MC, Poron F et al. Incidence of primary ciliary dyskinesia in children with recurrent respiratory diseases. *Ann Otol Rhinol Laryngol* 1997; 106: 854-858

[6] Chilvers MA, O'Callaghan C. Analysis of ciliary beat pattern and beat frequency using digital high speed imaging: comparison with the photomultiplier and photodiode methods. *Thorax* 2000; 55: 314-317

[7] Coffinet L, Vedrine PO, Montaut-Verient B, Watelet C, Golgolab K, Jankowski R. La cytologie dans les rhino-sinusites. *Cah ORL* 2001; 36: 331-339

[8] Cornillie FJ, Lauweryns JM, Corbeel L. Atypical bronchial cilia in children with recurrent respiratory tract infections. A comparative ultrastructural study. *Pathol Res Pract* 1984; 178: 595-604

[9] Gilain L, Escudier E, Chapelin C, Boucherat M, Faulcon V, Peynegre R. Brush technique in cytological analysis of the nasal mucosa. A critical and comparative analysis. *Ann Otolaryngol Chir Cervicofac* 1992; 109: 397-401

[10] Girod S, Zahm JM, Plotkowski C, Beck G, Puchelle E. Role of the physiochemical properties of mucus in the protection of the respiratory epithelium. *Eur Respir J* 1992; 5: 477-487

[11] De Iongh RU, Rutland J. Ciliary defects in healthy subjects, bronchiectasis, and primary ciliary dyskinesia. *Am J Respir Crit Care Med* 1995; 151: 1559-1567

[12] Jankowski R, Coffinet L, Audouy H, Foliguet B. Leukocyte compartiments in nasal secretion medium. *Rhinology* 1995; 33: 203-207

[13] Jankowski R, Foliguet B, de Sousa-Viera A, Bounaas B, Feldmann L, Wayoff M. Cytologie quantitative des sécrétions nasales recueillies par lavage-mouchage. *Ann Otolaryngol Chir Cervicofac* 1992; 109: 39-46

[14] Jorissen M, Bessems A. Normal ciliary beat frequency after ciliogenesis in nasal epithelial cells cultured sequentially as monolayer and in suspension. *Acta Otolaryngol* 1995; 115: 66-70

[15] Karja J, Nuutinen J, Karjalainen P. Radioisotopic method for measurement of nasal mucociliary activity. *Arch Otolaryngol* 1982; 108: 99-101

[16] Klossek JM, Pessey JJ. Bactériologie et antibiothérapie des rhino-sinusites. *Les sinusites et rhino-sinusites* Paris: Masson, 2000; 25-32

[17] Lindberg S, Runer T. Method for in vivo measurement of mucociliary activity in the human nose. *Ann Otol Rhinol Laryngol* 1994; 103: 558-566

[18] Mills SE, Zarbo RJ. Tumors of the head and neck. Long course. Atlanta: International Academy of Pathology USCAP, 2001

[19] Naclerio RM, Meier HL, Kagey-Sobotka A, Adkinson NFJr, Meyers DA, Norman PS et al. Mediator release after nasal airway challenge with allergen. *Am Rev Respir Dis* 1983; 128: 597-602

[20] Paltieli Y, Fradis M, Ben-David J, Podoshin L, Shiti H, Kam Z. In vivo measurement of human nasal mucociliary motility using a laser light scattering instrument. *Ann Otol Rhinol Laryngol* 1997; 106: 859-862

[21] Quinlan MF, Salman SD, Swift DL, Wagner HNJr, Proctor DF. Measurement of mucociliary function in man. *Am Rev Respir Dis* 1969; 99: 13-23

[22] Rayner CF, Rutman A, Dewar A, Cole PJ, Wilson R. Ciliary disorientation in patients with chronic upper respiratory tract inflammation. *Am J Respir Crit Care Med* 1995; 151: 800-804

[23] Robson AM, Smallman LA, Gregory J, Drake-Lee AB. Ciliary ultrastructure in nasal brushings. *Cytopathology* 1993; 4: 149-159

[24] Rosai J. *Surgical pathology* St Louis: CV Mosby, 1996; vol 1: 289-313chap 7

[25] Rossman CM, Lee RM, Forrest JB, Newhouse MT. Nasal ciliary ultrastructure and function in patients with primary ciliary dyskinesia compared with that in normal subjects and in subjects with various respiratory diseases. *Am Rev Respir Dis* 1984; 129: 161-167

[26] Sakakura Y, Majima Y, Harada T, Hattori M, Ukai K. Nasal mucociliary transport of chronic sinusitis in children. *Arch Otolaryngol Head Neck Surg* 1992; 118: 1234-1237

[27] Solomon WR. Nasal provocative testing. Sector SL ed. *Provocation testing in clinical pratice* New York: Marcel Dekker, 1995; 647-692

[28] Wenig BM, Heffner DK. Respiratory epithelial adenomatoid hamartomas of the sinonasal tract and nasopharynx: a clinicopathologic study of 31 cases. *Ann Otol Rhinol Laryngol* 1995; 104: 639-645

[29] Zahm JM, Pierrot D, Hinnrasky J, Fuchey C, Chevillard M, Gaillard D et al. Functional activity of ciliated outgrowths from cultured human nasal and tracheal epithelia. *Biorheology* 1990; 27: 559-565